



KLİNİK ÇALIŞMA

BOYUN SEMPTOMATOLOJİSİNDE AYIRICI TANI: SERVİKAL KOSTA

Dr. İbrahim ERDİM¹, Dr. Erkan GÖKÇE², Dr. Battal Tahsin SOMUK¹, Dr. Emrah SAPMAZ¹

¹Tokat Gaziosmanpaşa Üniversitesi Tıp Fakültesi, KBB Anabilim Dalı, Tokat, Türkiye ²Tokat Gaziosmanpaşa Üniversitesi Tıp Fakültesi, Radyoloji Anabilim Dalı, Tokat, Türkiye

ÖZET

Amaç: Boyunda kitle ve boyun ağrısı şikâyeti ile başvuran hastalarda servikal kosta (SK) varlığının değerlendirilmesi amaçlandı.

Gereç ve Yöntem: Ocak 2013 ile Ocak 2019 yılları arasında üçüncü basamak bir hastanenin Kulak-Burun-Boğaz polikliniğine başvuran hastalar "International Statistical Classification of Diseases and Related Health Problems 10th Revision Version: 2010 (ICD-10)" tanı sistemine göre geriye doğru tarandı. "M54.2-Boyun ağrısı", "R22.1-Boynun lokalize şişme, kitle ve yumrusu", "L02.1-Boyun derisinde apse, fronkül, karbonkül", "L04.0-Akut lenfadenit; yüz, baş ve boyun", "C77.0-Baş, yüz ve boyun lenf nodları sekonder malign neoplazmı" ve "C76.0-Baş, yüz ve boyun malign neoplazmı" adlı tanı kodları girilmiş olan hastalar çalışmaya dâhil edildi.

Bulgular: Radyolojik tetkikleri uygun olup çalışmaya dâhil edilen 1494 hastanın 32'sinde (%2.1) SK saptandı. Hastaların yaş ortalaması 42.9 ± 14.6 yıl olarak bulundu. Hastaların 30'u kadın iken 2'si erkekti. Hastaların 11 (%34.4)'i başka bir şikâyet ile başvurmuş olup SK insidental olarak saptanmıştır. Hastaların 5 (%15.6)'inde kitle (ele gelen şişlik veya köprücük kemiği üzerinde şişlik), 16 (%50)'sında ise ağrı (boyun hareketleriyle ağrı, boyun ağrısı, boyun ve sırt ağrısı, boyun ve kol ağrısı, boyundan kulak ve omuza vuran ağrı) şikâyeti mevcuttu. SK hastaların 7'sinde sağ tarafta, 5'inde sol tarafta ve 20'sinde bilateral olarak saptandı.

Sonuç: Boyun ağrısı ve supraklaviküler kitle ayırıcı tanısında SK da düşünülmelidir. Özellikle supraklaviküler kitle ile başvuran hastalarda SK'nın atlanması halinde gereksiz ince iğne aspirasyon biyopsileri ve hatta daha vahim olarak açık biyopsi yapılma riski bulunmaktadır. Bu nedenle şüpheli vakalarda direkt grafi ve boyun tomografisi ile değerlendirme yapılması uygun görünmektedir.

Anahtar Sözcükler: Servikal kosta, boyun ağrısı, supraklaviküler kitle

DIFFERENTIAL DIAGNOSIS IN NECK SYMPTOMATOLOGY: CERVICAL RIB

SUMMARY

Aim: The aim is to investigate the occurrence of cervical rib (CR) in patients with complaints of neck mass and neck pain.

Material and Methods: Patients who applied to the ear-nose-throat outpatient clinic of a tertiary hospital between January 2013 and January 2019 were retrospectively scanned according to the "International Statistical Classification of Diseases and Related Health Problems 10th Revision Version: 2010 (ICD-10)" code. Patients with the following diagnosis codes were included in the study: "M54.2-Neck pain", "R22.1-Localized swelling, mass, and lump of neck", "L02.1-Abcess, furuncle, carbuncle of neck skin", "L04.0-Acute lymphadenitis; face, head, and neck", "C77.0-Secondary malign neoplasm of lymph node located in head, face, and neck", and "C76.0-Malign neoplasm of head, face, and neck".

Results: CR was detected in 32 (2.1%) of 1494 patients who had an appropriate radiologic study. The mean age was 42.9 ± 14.6 years. There were 30 female patients, and 2 patients were male. Eleven (34.4%) patients applied with another complaint, and CR was detected incidentally. Five (15.6%) patients had mass (palpated with hands or swelling over collarbone) and 16 (50%) patients had pain (pain with neck movement, neck pain, neck and back pain, neck and arm pain, neck pain spread to ear and shoulder) complaints. CR was located on the right side in seven patients, the left side in five patients, and bilaterally in 20 patients.

Conclusion: CR has to be considered in the differential diagnosis of neck pain and supraclavicular mass. If CR is overlooked, especially in patients with supraclavicular mass, the risk of unnecessary fine needle aspiration biopsy-even a terrifying situation of an open biopsy-can result. For this reason, investigating with direct radiography and neck tomography is suggested in suspicious cases.

Keywords: Cervical rib, neck pain, supraclavicular mass

GİRİŞ

Servikal kosta (SK) ikinci yüzyılda Galen ve Vesalius tarafından tanımlanmış bilinen en eski anatomik varyasyonlardan biridir¹.

İletişim kurulacak yazar: Dr. İbrahim ERDİM, Tokat Gaziosmanpaşa Üniversitesi Tıp Fakültesi, KBB Anabilim Dalı, Tokat, Türkiye, E-mail: ibrahim_erdim@hotmail.com

Gönderilme tarihi: 11 Kasım 2019, revizyonun gönderildiği tarih: 10 Aralık 2019, yayın için kabul edilme tarihi: 10 Aralık 2019

Kaynak gösterimi: Erdim İ., Gökçe E., Somuk B. T., Sapmaz E.. Boyun Semptomatolojisinde Ayırıcı Tanı: Servikal Kosta. KBB-Forum 2019;18(3):277-283

Genellikle yedinci servikal vertebranın transvers prosesinden kaynaklanan ek bir kostadır². Bu kosta yumuşak doku içinde serbest bir şekilde sonlanabilir veya birinci kostaya yapışır².

SK tanısı radyografik inceleme esnasında insidental olarak veya genellikle torasik outlet sendromu (TOS) adını verdiğimiz subklavian arter, subklavian ven ve/veya brakial pleksus yapılarının basısı nedeniyle meydana gelen semptomlara yol açtığına konulmaktadır^{3,4}. Ancak bu hastaların Kulak-Burun-Boğaz polikliniğine başvurup vurmadıkları ve başvurmaları halinde ne gibi şikâyetlerle



başvurdukları konusunda literatürde yeterli bilgi bulunmamaktadır. Bu patolojiye sahip hastalar kimi zaman supraklavikuler bölgede ele gelen sert şişlik nedeniyle başvurmakta ve ayırıcı tanıda metastatik lenfadenopati, tüberküloz lenfadenit gibi durumlarla karıştırılabilmektedir^{5,6}. SK'sı olan hastaların bir diğer başvuru şikâyeti ise boyun ağrısı olabilmektedir^{6,7}.

Bu çalışmada boyunda kitle ve boyun ağrısı şikâyetlerini içeren tanı kodları geriye doğru taranarak Kulak-Burun-Boğaz polikliniğimize başvuran hastalardaki radyolojik görüntüleme yöntemleriyle saptanan SK sıklığı değerlendirildi. Ayrıca bu hastaların demografik özellikleri, başvuru şikâyetleri, muayene bulguları, hangi görüntüleme yöntemleriyle tanı konulduğu ve SK'nın anatomik özellikleri değerlendirildi.

HASTALAR VE YÖNTEM

Çalışmanın etik kurul onayı üçüncü basamak hastanenin Klinik Araştırmalar Etik Kurulu tarafından değerlendirilerek 19-KAEK-133 kayıt numarası ile onaylanmıştır. Ocak 2013 ile Ocak 2019 yılları arasında Tokat Gaziosmanpaşa Üniversitesi Kulak-Burun-Boğaz polikliniğine başvuran hastalar hastanemizdeki Enlil (Efe Eroğlu Bilişim Tekn. San.Tic.Ltd.Şti., Odunpazarı/Eskişehir/Türkiye) bilgisayar programı kullanılarak "International Statistical Classification of Diseases and Related Health Problems 10th Revision Version: 2010 (ICD-10)" tanı sistemine göre geriye doğru tarandı. Yaşı 18'in altında olan hastalar çalışmaya dâhil edilmedi. "M54.2-Boyun ağrısı", "R22.1-Boynun lokalize şişme, kitle ve yumrusu", "L02.1-Boyun derisinde apse, fronkül, karbonkül", "L04.0-Akut lenfadenit; yüz, baş ve boyun", "C77.0-Baş, yüz ve boyun lenf nodları sekonder malign neoplazmı" ve "C76.0-Baş, yüz ve boyun malign neoplazmı" adlı tanı kodları girilmiş olan hastalar çalışmaya dahil edildi. Toplam 3763 hasta tespit edildi. Bu hastaların 871'ine 2 farklı tanı kodu, 237'sine 3 farklı tanı kodu girildiği

görüldü. Geriye 2418 hasta SK açısından uygun olan direkt grafi, bilgisayarlı tomografi (BT) ve/veya manyetik rezonans görüntüleme (MRG)'si olup olmadığı değerlendirildi. Hastaların 924'ünün SK'yı değerlendirecek uygun tetkikinin olmadığı görülerek çalışma dışı bırakıldı. Geriye kalan 1494 hastanın radyolojik tetkikleri bir radyolog ve bir Kulak-Burun-Boğaz uzmanı tarafından beraberce değerlendirildi. Hastaların SK derecelendirilmesi Gruber'in kullandığı sınıflamaya göre yapıldı⁸ (Tablo 1). Başvuru nedeninin başka bir etiolojiye bağlı olduğu belirlenmiş olan hastalarda saptanan SK insidental olarak değerlendirildi.

BULGULAR

Radyolojik tetkikleri değerlendirilen 1494 hastanın 32'sinde (%2.1) SK saptandı. SK'sı olan hastaların demografik bilgileri, başvuru şikâyetleri ve SK özellikleri Tablo 2'de verilmiştir.

Hastaların yaş ortalaması 42.9 ± 14.6 yıl olarak bulundu. Hastaların 30'u kadın, 2'si erkekti. Hastaların 11 (%34.4)"inde hiçbir şikâyet olmayıp SK insidental olarak saptanmıştır. Hastaların 5 (%15.6)'inde kitle (ele gelen şişlik veya köprücük kemiği üzerinde şişlik), 16 (%50)'sında ise ağrı (boyun hareketleriyle ağrı, boyun ağrısı, boyun ve sırt ağrısı, boyun ve kol ağrısı, boyundan kulak ve omuza vuran ağrı) şikâyeti mevcuttu. SK, hastaların 7'sinde sağ tarafta, 5'inde sol tarafta ve 20'sinde bilateral yerleşimliydi. Tiplendirme açısından ise SK'ların 11'i tip1, 24'ü tip2, 14'ü tip3 ve 3'ü tip4 olarak saptandı. SK tanısının konulmasında 10 hastada direkt grafi, 3 hastada BT, 3 hastada MR, 3 hastada direkt grafi ve BT, 10 hastada direkt grafi ve MR, 1 hastada BT ve MR ile tanı konulurken 2 hastada direkt grafi, BT ve MR tetkiklerinin her üçü de mevcuttu (Şekil 1, 2, 3, 4).



Tablo1: Gruber'in servikal kosta tiplendirmesi

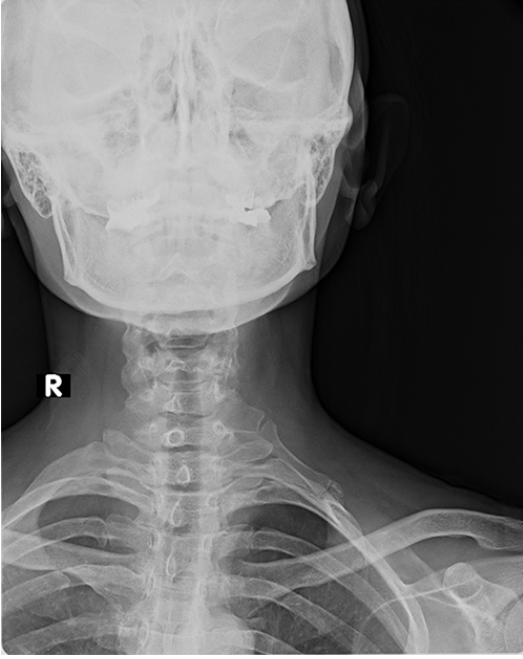Servikal kosta subtipi	Açıklama
Tip 1	SK, C7 vertebranın transvers prosesine kadar uzanıyor.
Tip 2	SK, C7 vertebranın transvers prosesini geçiyor ancak birinci torasik kosta ile bağlantısı yok.
Tip 3	SK, C7 vertebranın transvers prosesini geçiyor ve birinci kosta ile fibröz band veya kartilaj şeklinde bağlantı var.
Tip 4	SK, birinci torasik kosta ile kemik pseudoartilasyon oluşturup tamamen birleşmiş.

SK: Servikal kosta

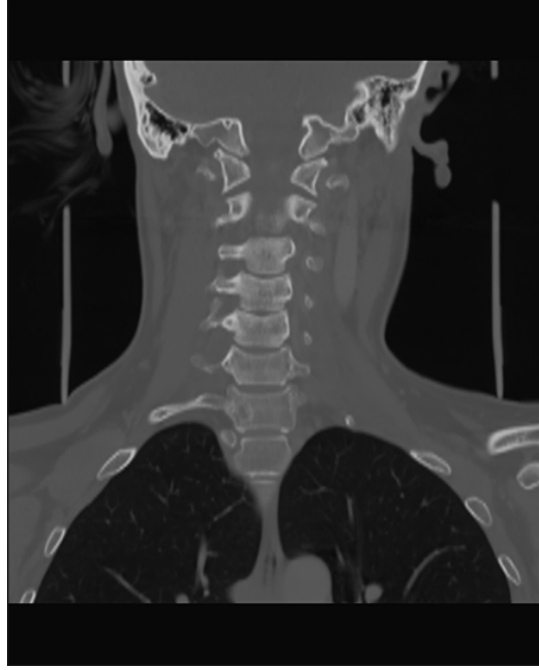Tablo2: Hastaların demografik özellikleri ve başvuru şikâyetleriyle birlikte servikal kosta bilgileri

Hasta No	Cinsiyet	Yaş	Başvuru şikâyeti	Taraf	Tiplendirme	Tanı konulan radyolojik tetkik
1	K	58	Boyun hareketleriyle ağrı	Sağ	3	Direkt grafi, MRG
2	K	42	İnsidental	Bilateral	Sağ 1, Sol 1	MRG
3	K	26	İnsidental	Sol	2	Direkt grafi, BT, MRG
4	K	53	Boyun ağrısı	Sağ	3	Direkt grafi, BT, MRG
5	K	51	Boyun ağrısı	Bilateral	Sağ 3, Sol 2	Direkt grafi, MRG
6	K	51	Boyun ağrısı	Bilateral	Sağ 3, Sol 3	MRG
7	K	36	Boyun ağrısı	Sağ	3	Direkt grafi, MRG
8	K	45	Boyun ve sırt ağrısı	Bilateral	Sağ 3, Sol 2	Direkt grafi, MRG
9	K	25	Boyun ağrısı	Sol	3	Direkt grafi, MRG
10	K	41	Boyun ağrısı	Sağ	2	Direkt grafi, MRG
11	K	24	Boyun ve kol ağrısı	Bilateral	Sağ 2, Sol2	MRG
12	K	18	İnsidental	Bilateral	Sağ 1, Sol 2	BT
13	K	19	Eline sert şişlik gelmesi	Bilateral	Sağ 4, Sol 2	Direkt grafi, MRG
14	K	33	Eline sert şişlik gelmesi	Sağ	3	BT
15	K	35	Boyun ağrısı	Bilateral	Sağ 2, Sol 3	Direkt grafi, MRG
16	K	24	Eline sert şişlik gelmesi	Bilateral	Sağ 2, Sol 4	Direkt grafi, MRG
17	K	54	Boyundan kulak ve omuza vuran ağrı	Bilateral	Sağ 1, Sol 3	Direkt grafi
18	K	45	Boyun ağrısı ve kulağa vuran ağrı	Bilateral	Sağ 1, Sol 2	Direkt grafi
19	K	52	Köprücük kemiği üzerinde şişlik	Sol	4	BT
20	E	67	İnsidental	Bilateral	Sağ 2, Sol 2	Direkt grafi
21	K	65	İnsidental	Bilateral	Sağ 2, Sol 1	Direkt grafi
22	K	71	İnsidental	Sağ	Sağ 2, Sol 1	Direkt grafi, BT
23	K	38	Boyun ağrısı	Bilateral	Sağ 3, Sol 1	Direkt grafi
24	K	29	İnsidental	Bilateral	Sağ 1, Sol 2	Direkt grafi
25	K	53	Sağ boyun ve omuz ağrısı	Sağ	3	Direkt grafi, MR
26	E	47	İnsidental	Bilateral	Sağ 2, Sol 2	BT, MR
27	K	56	Boyun ve sırt ağrısı	Bilateral	Sağ 1, Sol 3	Direkt grafi
28	K	37	İnsidental	Sol	2	Direkt grafi
29	K	53	İnsidental	Bilateral	Sağ 2, Sol 2	Direkt grafi
30	K	20	İnsidental	Bilateral	Sağ 2, Sol 1	Direkt grafi
31	K	49	Köprücük kemiği üzerinde şişlik	Sol	4	Direkt grafi, BT
32	K	55	Boyun hareketleriyle ağrı	Bilateral	Sağ 2, Sol 2	Direkt grafi, BT

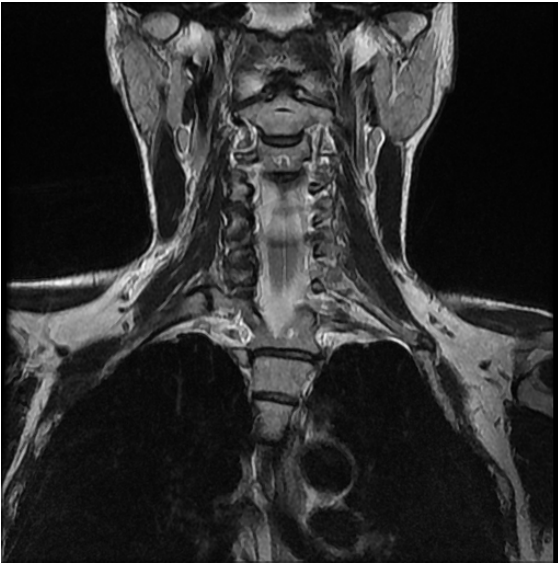BT: Bilgisayarlı tomografi, MRG: Manyetik rezonans görüntüleme



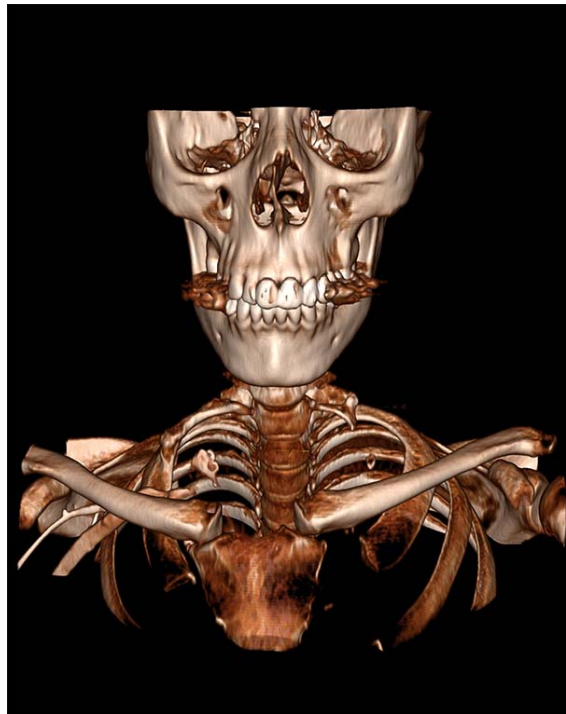
Şekil 1: Direkt radyografide sol tip4 servikal kosta görülmektedir.



Şekil 2: Bilgisayarlı tomografide sağ tip3 servikal kosta görülmektedir.



Şekil 3: Manyetik rezonans görüntülemesinde sol tip4 servikal kosta görülmektedir.



Şekil 4: Üç boyutlu görüntülemesinde sağ tip3 servikal kosta görülmektedir.



TARTIŞMA

Normalde kostalar torasik bölgedeki prekürsör sklerotom hücrelerden köken almaktadır. Bu hücreler kafatasında ve vertebra gövdelerinde bulunmaktadır. Vertebra gövdelerindeki bu hücreler laterale doğru göç ederek enkondral ossifikasyon merkezleri oluşturmaktadır. Normal şartlar altında servikal bölgedeki vertebraların transvers proseslerindeki bu büyüme odakları durmaktadır. Servikal vertebralardaki sklerotom prekürsör hücrelerin göçe devam edip büyümesiyle SK meydana gelmektedir⁹. Neredeyse tamamen yedinci servikal vertebradan köken almakla birlikte çok nadiren beşinci ve altıncı servikal vertebralardan da köken alabilmektedir^{10,11}. SK'ler boyun dokuları arasında serbestçe sonlanabilir veya birinci kostanın posteriorundaki skalen tuberkülle eklem yapabilir¹². Bizim çalışmamızda da SK'ların tamamı yedinci servikal vertebradan kaynaklanmıştır. Çalışmamızda 4 hastada SK birinci kostanın posteriorundaki skalen tuberkülle eklem yaparken (Tip4), diğer tipteki SK'sı olan 28 hastada serbest şekilde sonlanmıştır.

SK, toplumun %0,5-3'ünde görülmektedir¹³⁻¹⁶. Vakaların yaklaşık %50'sinde bilateraldir¹⁷. Bayanlarda erkeklerden yaklaşık olarak 2 ila 3 kat daha sık görülmektedir^{3,10,15,18}. Serimizde baş-boyun semptomu ile başvuran hastalardaki görülme sıklığı %2,1 olarak saptanmıştır. Bu açıdan bakıldığında rastgele oluşturulan bir gruptaki SK sıklığının araştırılması durumunda bu oranın daha düşük çıkacağı beklenebilir. Hastalarımızda bilateralite oranı ise %62,5 (20/32) olarak bulunmuştur. Çalışmamızda kadınlardaki SK sıklığı erkeklerdekinden 15 kat (30/2) daha sık olup bu oran diğer çalışmalardan çok daha yüksektir^{3,10,15,18}. Literatürde SK sıklığının neden bayanlarda daha yüksek olduğuna dair herhangi bir bilgi bulunmamaktadır.

SK genellikle asemptomatik olup tanısı radyografilerde insidental olarak konulmaktadır. Semptomatik vakalarda SK boyutu çok daha büyük olmaktadır. SK tanısı konulan hastalar daha çok göğüs cerrahisi birimine yönlendirildiğinden bu hastalar daha çok TOS

açısından değerlendirilmektedir. Bu sendromda subklavian arter, subklavian ven ve/veya brakial pleksus basısına bağlı semptomlar meydana gelmektedir^{5,6,7,12}. Erişkin hastalarda supraklaviküler kitlenin ayırıcı tanısı ile ilgili literatür bilgisi olgu sunumlarının ötesine geçememiştir^{5,6}. Erişkin hastalarda SK ile boyun ağrısı arasında bir bağlantı olduğuna dair bilgi veren herhangi bir literatür bilgisine de ulaşılammıştır. Pediatrik popülasyon üzerinde yapılan bir çalışmada ise en sık şikayetler non-inflamatuvar boyun kitlesi ve boyun ağrısı olarak saptanmıştır. Bu pediatrik çalışmada nadiren TOS, üst ekstremitede parestezi ve ağrı saptanmıştır. Semptom sıklığı kız çocuklarında erkek çocuklarına göre daha fazla saptanmıştır (p: 0.059). Pediatrik popülasyonda SK tanısının çocuk hekimleri ile beraber ortopedistler, kulak-burun-boğaz hekimleri ve acil tıp hekimlerince konulduğu görülmüştür. Semptomatik olguların yarısında yalnızca radyografi ile tanı konulurken kalan yarısında tanı veya doğrulama amaçlı BT kullanıldığı belirtilmiştir¹². Vakaların çoğunda direkt boyun grafisinin tanı koymada yeterli olduğunu belirtmişlerdir. Bu çalışmada çocuk hekimlerinin non-inflamatuvar boyun kitleleri ve açıklanamayan boyun ağrılarının ayırıcı tanısında SK'yı da düşünmesi gerektiğini vurgulamışlardır¹².

SK tanısında direkt grafi ve BT ilk tercih edilen görüntüleme yöntemleri olmakla birlikte boyundaki kitlelerde ilk başvuru olan yöntem olarak ultrasonografi (USG) kullanıldığı bilinen bir gerçektir. Boyunda kitle şikâyeti ile gelen hasta USG ile değerlendirildiğinde SK tanısı konmasında yanlışlıklar yaşanabilmektedir. Yasrebi ve arkadaşları USG'de servikal kostadan şüphelendikleri durumlarda direkt grafi çektilerip tanıyı doğruladıklarından bahsetmişlerdir⁶. Bizim vakalarımızda ise kitle ayırıcı tanısı ile değerlendirilen 5 hastanın tamamında USG ile net bir değerlendirilme yapılamamış ve radyoloji hekimi tarafından ayırıcı tanı amaçlı BT ve/veya MR istenmesi önerilmiştir. Ardından hastaların 3'üne BT, 2'sine MRG istenerek SK tanısı konulabilmiştir. SK tanısı konulan bu hastalar göğüs cerrahisi kliniğine yönlendirilmiştir. Boyun ağrısı ise pekçok nedene bağlı olarak ortaya çıkabilmektedir. Kliniğimizde genel



uygulama olarak boyun ağrısı ile başvuran ve SK saptayıp derin boyun enfeksiyonu ve akut lenfadenit saptamadığımız hastaları fizik tedavi ve rehabilitasyon kliniğine yönlendirmekteyiz.

SK tipi ile semptom arasında yakın bir ilişki bulunmaktadır. Gruber'in yaptığı sınıflamaya göre arteriyel kompresyon, tromboz ve anevrizma gibi vasküler bulguların tip3 ve tip4'te daha sık görüldüğü bildirilmektedir^{2,8}. Chan ve arkadaşları ise pediatrik popülasyonda SK'ları hafif, orta ve ağır olarak sınıflandırmış ve semptomların daha çok ağır tip SK'larda görüldüğünü belirtmişlerdir¹². Çalışmamızda Gruber'in⁸ yaptığı sınıflandırma kullanılarak ele kitle gelen 5 hastanın 1'inde tip3, 4'ünde ise tip4 büyüklüğünde SK tespit edildi. Ağrı şikâyeti ile başvuranlarda tip2 ve tip3 SK gözlemlendi. İnsidental SK'ların ise tip1 ve tip2 olduğu görüldü. Bizim çalışmamızda da diğer çalışmalarda olduğu gibi SK büyüklüğü arttıkça şikâyetin ve bulgunun arttığı görüldü.

Boyun ağrısı ile başvuran hastalarda SK'nın etiyolojik bir neden olabileceği unutulmamalıdır. Radyologların USG esnasında kendini kalsifiye lenfadenopati ile gösterebilen tüberküloz lenfadenopati ve sert, fikse olan metastatik lenfadenopati ayırıcı tanısında SK'yı da aklının bir köşesinde sürekli bulundurmasında fayda vardır. Klinisyenin de aynı şekilde supraklavikuler kitle ayırıcı tanısında SK'yı düşünmesi gerekmektedir. Aksi halde gereksiz ince iğne aspirasyon biyopsileri yapılabilmektedir^{5,7}. Daha vahim olarak eksizyonel biyopsi yapılması ise ciddi morbidite ve hatta mortaliteye neden olabilir. Bu nedenle arada kalınan durumlarda boyun BT ile değerlendirme yapılması uygun görünmektedir. Hatta son dönemlerde görüntüleme yöntemlerindeki ilerlemelerle birlikte 3-boyutlu BT ile SK uzanımı ve şekli net bir şekilde ortaya konulabilmektedir^{5,19}.

Çıkar Çatışması Beyanı: Yazarlar arasında çıkar çatışması bulunmamaktadır.

Finansal Destek: Bu çalışma her hangi bir fon tarafından desteklenmemiştir.

KAYNAKLAR

1. Adson AW, Coffey JR. Cervical rib: a method of anterior approach for relief of symptoms by division of the scalenus anticus. *Ann Surg.* 1927; 85: 839-857.
2. Chang KZ, Likes K, Davis K, Demos J, Freischlag JA. The significance of cervical ribs in thoracic outlet syndrome. *J Vasc Surg.* 2013;57: 771-775.
3. Brown SCW, Charlesworth D. Results of excision of a cervical rib in patients with the thoracic outlet syndrome. *B J Surg.* 1988; 75: 431 -433.
4. Dale WA, Lewis MR. Management of thoracic outlet syndrome. *Ann Surg.* 1975; 181(5): 575-85.
5. Buyukkaya A, Buyukkaya R, Ozel MA, Erdogmus B. Cervical rib mimicking supraclavicular mass. *Joint Bone Spine.* 2015; 82: 464.
6. Yasrebi S, Iskender O, Ozçakar L. Ultrasonographic Diagnosis of a Cervical Costa Presenting as a Supraclavicular Mass. *Am J Phys Med & Reh.* 2017; 96 (1): e11-e12.
7. Chandak S, Kumar A. Usefulness of 3D CT in Diagnosis of Cervical Rib Presenting as Supraclavicular Swelling of Short Duration. *J Clin Diagn Res.* 2014; 8(5): RD01-RD02.
8. Gruber W. Ueber die Halsrippen des Menschen, mit vergleichend-anatomischen Bemerkungen. *Mém Acad Sci* 1869; 2: 7-27.
9. Stern, JT. *Essentials of Gross Anatomy.* Philadelphia, PA: FA Davis Co; 1988:51
10. Guebert GM, Yochum TR, Rowe LJ. Congenital anomalies and normal skeletal variations. In Yochum TR, Rowe LJ (eds). *Essentials of Skeletal Radiology.* 2nd edition voll. Baltimore: Williams&Wilkins. 1996: pp 197-306
11. Renton P. Congenital skeletal anomalies, skeletal dysplasias, chromosomal anomalies. In Sutton D (eds). *Textbook of Radiology and Imaging.* 6th edition. New York: Churchill-Livingstone. 1998 pp 1-38.
12. Chan KH, Gitomer SA, Perkins JN, Liang C, Strain JD. Clinical Presentation of Cervical Ribs in the Pediatric Population. *J Pediatr.* 2013; 162: 635-6.
13. Mangrulkar VH, Cohen HL, Dougherty D. Sonography for Diagnosis of Cervical Ribs in Children. *J Ultrasound Med.* 2008; 27: 1083-1086.
14. Bokhari RF, Al-Sayyad MJ, Baesa SS. Prevalence of cervical ribs and elongated transverse processes in Saudi Arabia. *Saudi Med J.* 2012; 33 (1): 66-69.
15. Gulekon IN, Barut C, Turgut HB. The prevalence of cervical rib in Anatolian population. *Gazi Med J.* 1999; 10: 149-152.
16. Brewin J, Hill M, Ellis H. The prevalence of cervical ribs in a London population. *Clin Anat.* 2009; 22(3): 331-6.
17. Blankstein A, Ganel A, Diamant L, Chechick A. Cervical rib: preliminary data on diagnosis by ultrasound. *Ultraschall Med.* 2008; 29(3): 286-8.
18. Schein CJ, Haimorieri H, Young H. Arterial thrombosis associated with cervical rib. *Surgical considerations.* *Surgery* 1956; 46: 428.



19. Remy-Jardin M, Remy J, Masson P, et al. Helical CT angiography of tho-racic outlet syndrome: functional anatomy. *AJR Am J Roentgenol* 2000; 174: 1667-74.